



SARCOMA ONDERZOEKSGROEP GENT

Suzanne Fischer

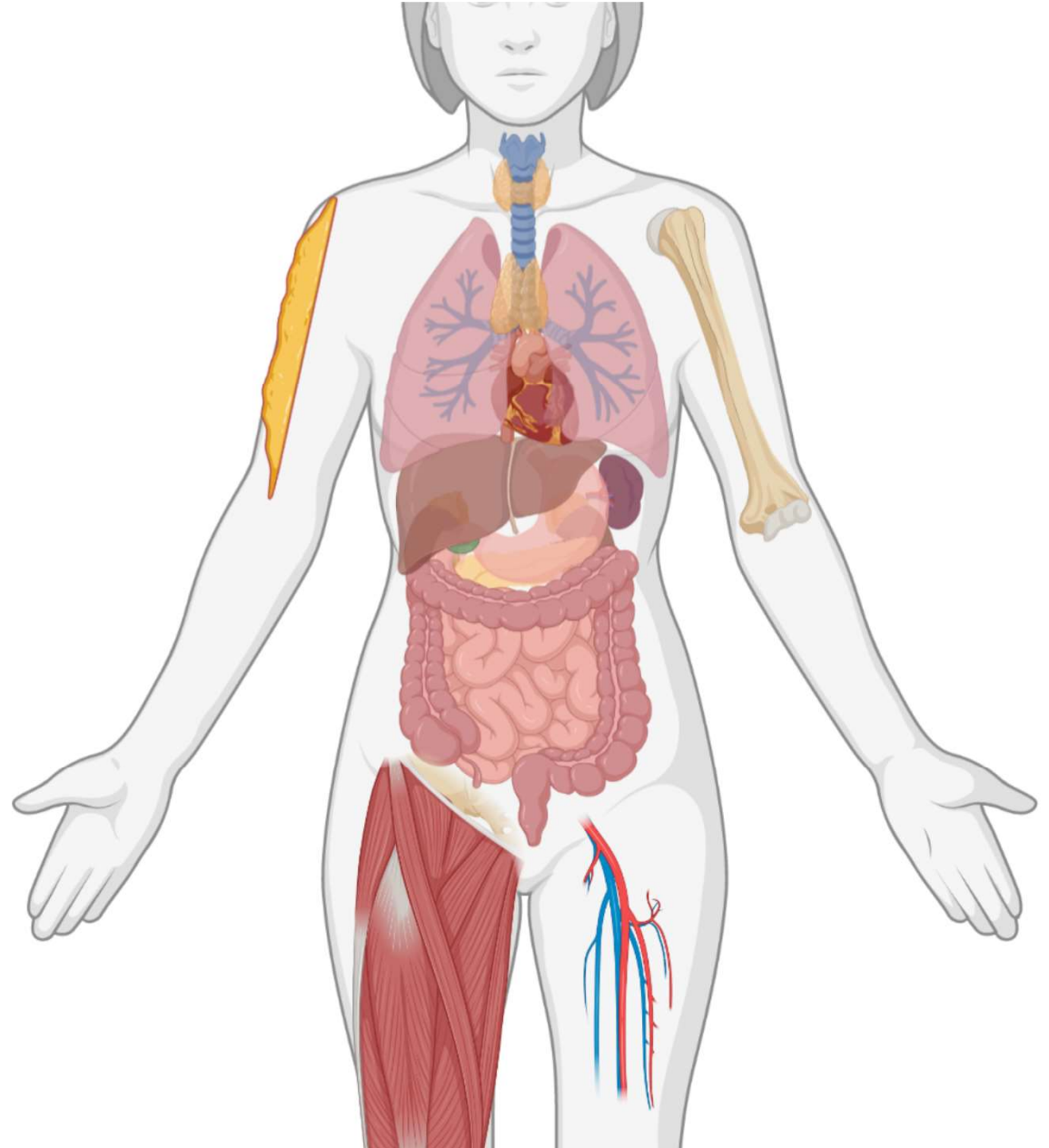
Lotgenotendag 13 november 2021

Inhoud

- **Wat is een sarcoom**
- **Wie zijn we?**
- **Wat doen we?**
- **Wat kan jij doen?**

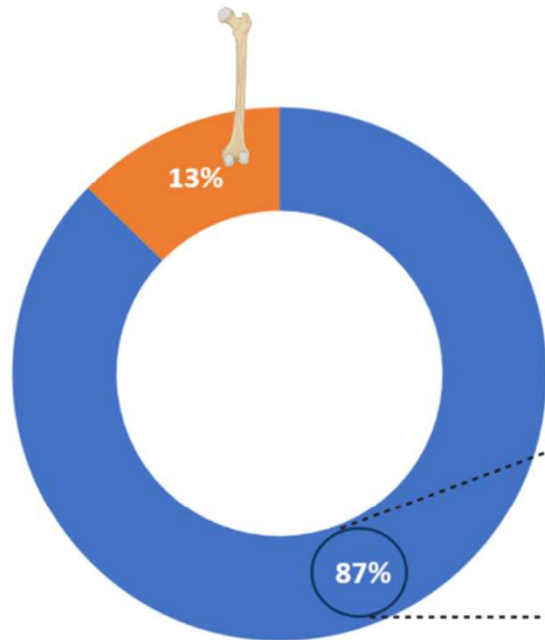
Wat is een sarcoom?

- Tumor van het bot of de weke delen
- Kwaadaardig
- Zeldzaam
- Verschillende subtypes

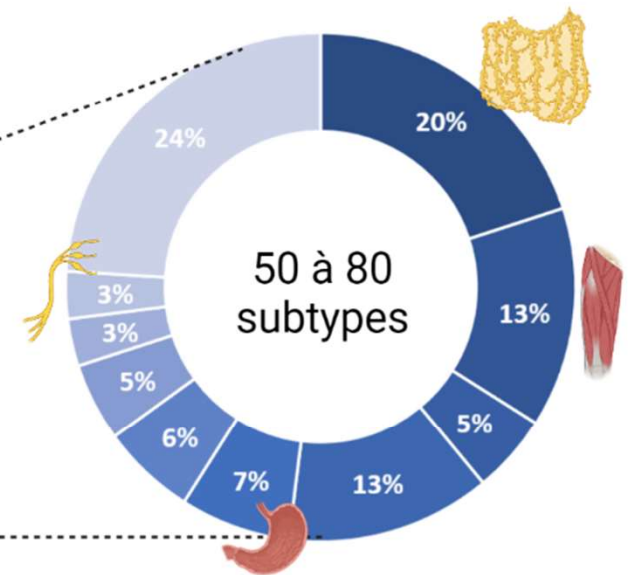


Wat is een sarcoom?

• Sarcoma subtypes



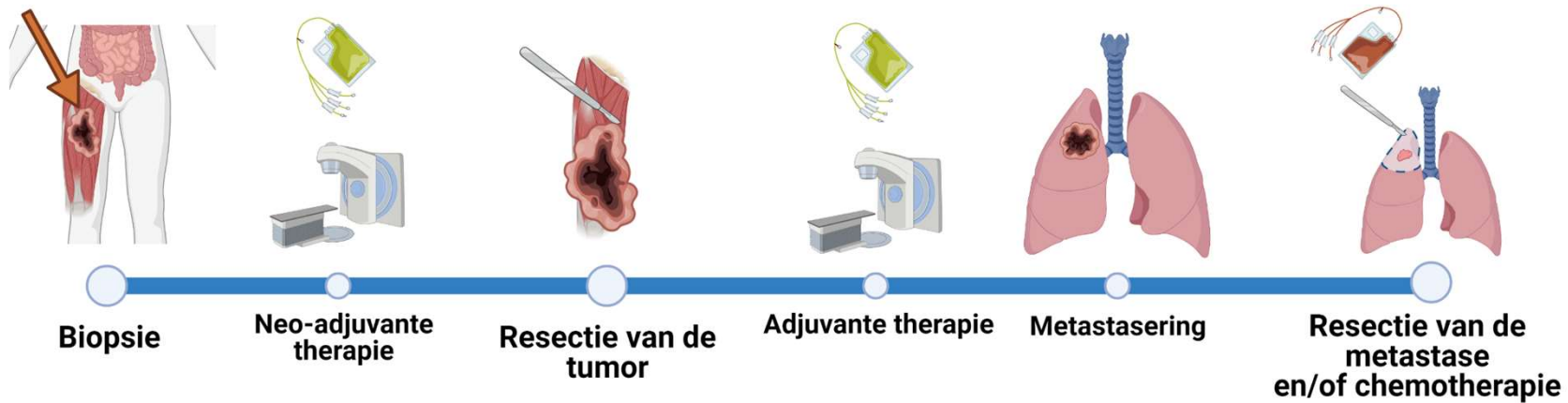
■ Wekedelen sarcoma ■ Bot sarcoma



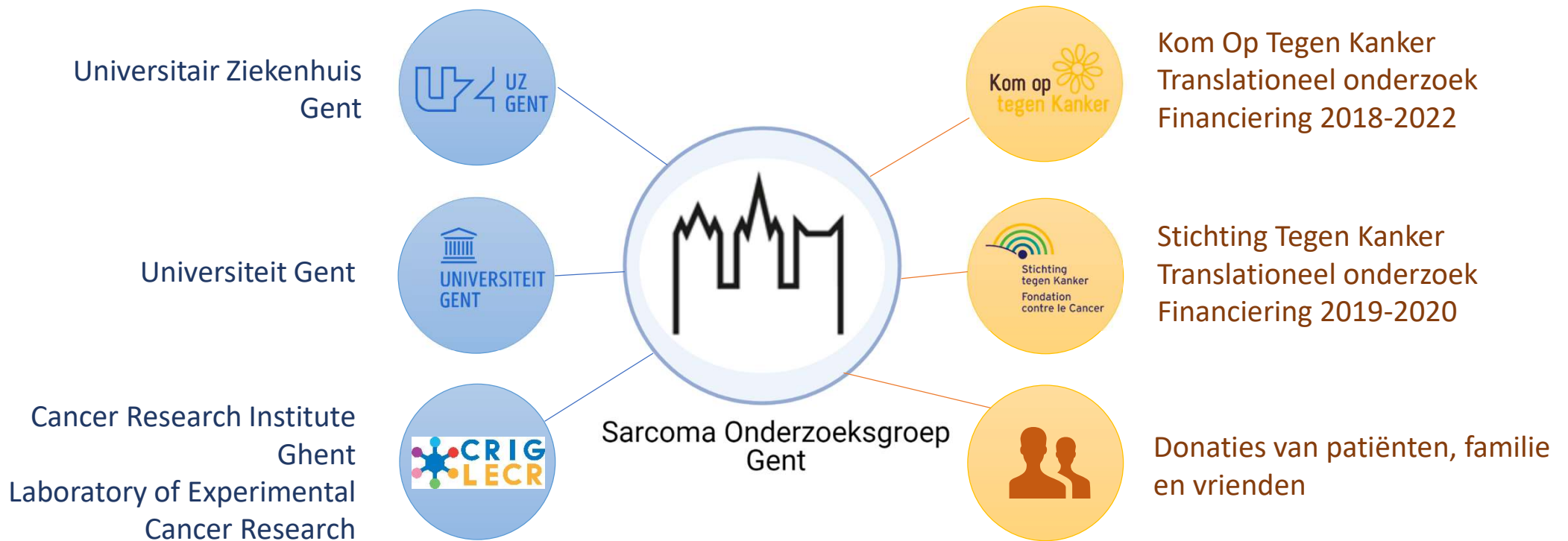
■ Liposarcoma ■ Leiomyosarcom ■ Myxofibrosarcom ■ NOS ■ GIST
■ Desmoïd ■ Synviosarcoma ■ Fibrosarcoma ■ MPNST ■ Andere

Wat is een sarcoom?

- **Behandeling van een sarcoom**



Wie zijn we?



Wie zijn we: Labo voor Experimenteel Kankeronderzoek

- Hoofdonderzoekers



Prof. ir. A. Hendrix



Prof. apr. O. De Wever

- Doctoraatsstudent



Dr. Suzanne Fischer



Prof. dr. G. Sys



Dr. Lore Lapeire



Prof. dr. D. Creytens

- Masterstudenten



Merlijn Vekeman



Anaïs Ongenaet



Alexander
Ackerman



Eline Segers

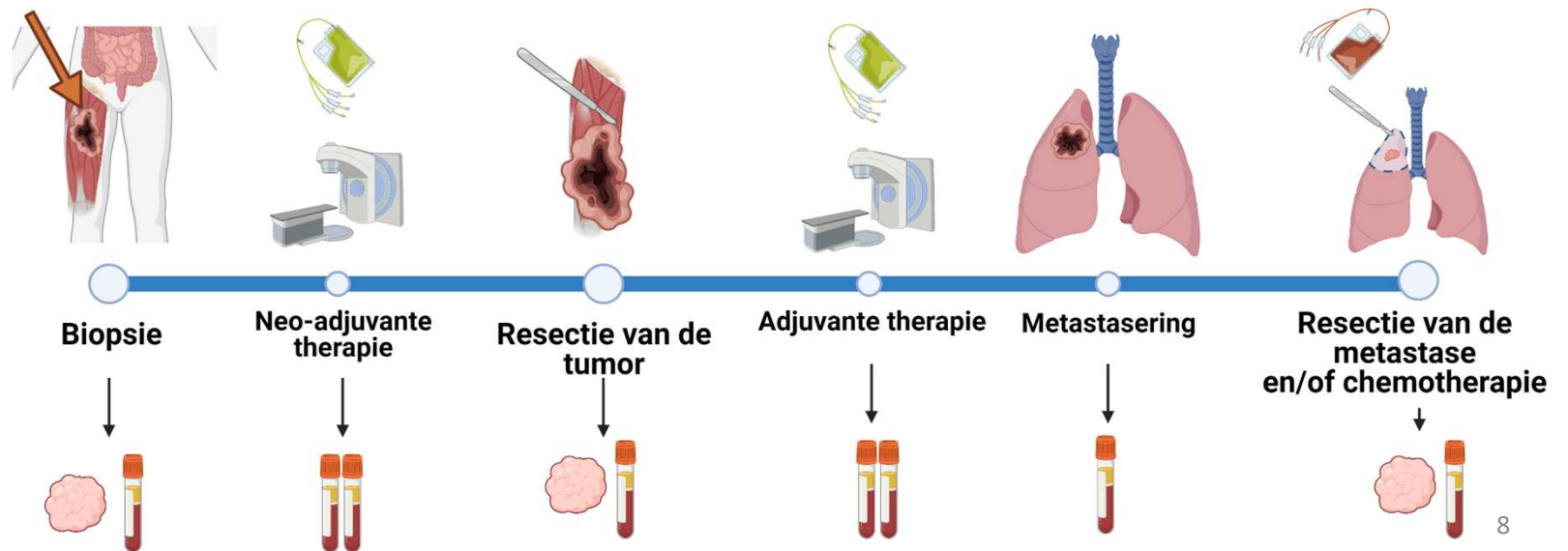


Laurens Boi

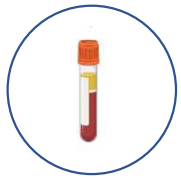Wat doen we?

Biobanking

- Prospectief
- Opslag tot 20 jaar
- Bloed en weefsel

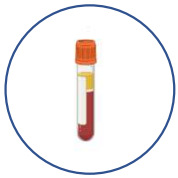

Wat doen we?

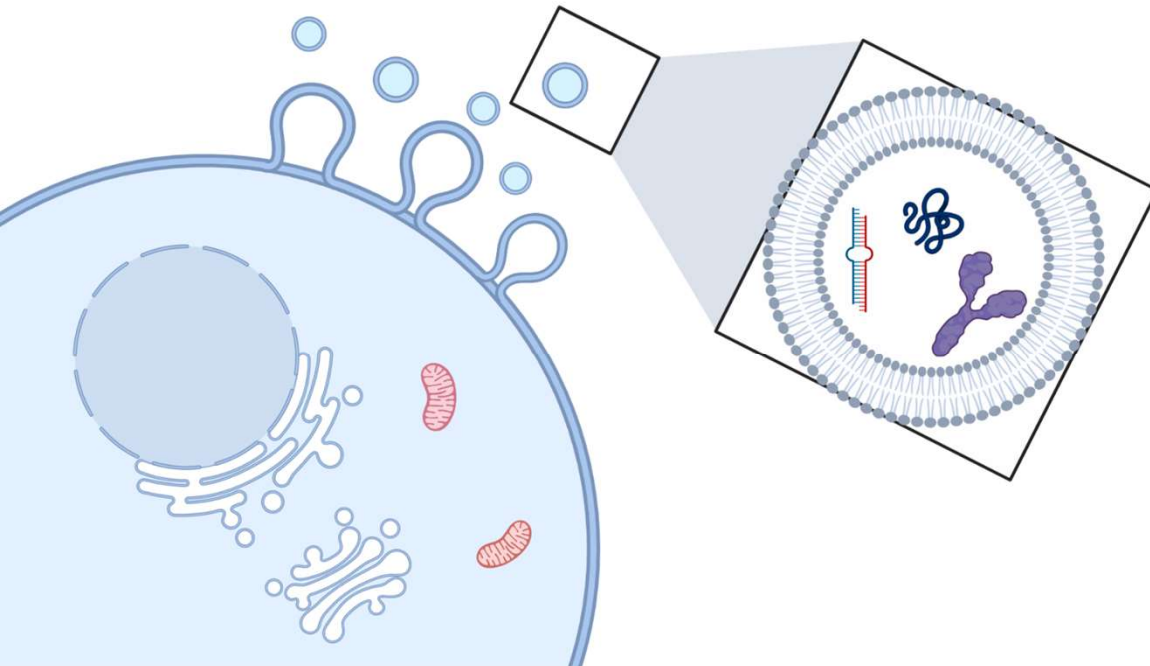


- **Circulerende kankercellen**
- **Genetisch tumormateriaal**
- **Tumor eiwitten**
- **Extracellulaire blaasjes**

Wat doen we?



- **Circulerende kankercellen**
- **Genetisch tumormateriaal**
- **Tumor eiwitten**
- **Extracellulaire blaasjes**



→ **“Handtekening van de tumor”**

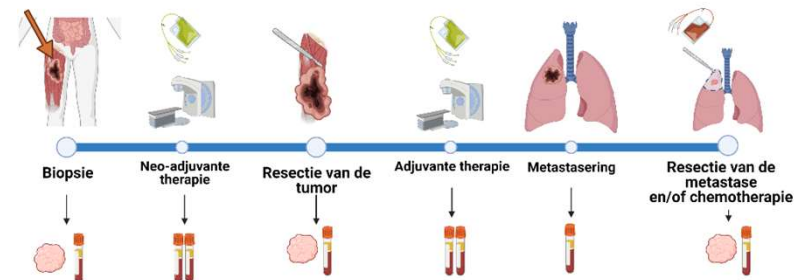
Wat doen we?

Extracellulaire blaasjes

- Plasmastalen van 50 patiënten
- Follow-up van 3 jaar
- 6 plasmastalen per patiënt

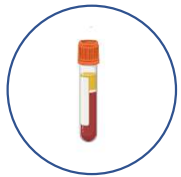• Pilotproject

- 15 patiënten primair hooggradig sarcoma →
 - 9 patiënten tumorvrij na 3 jaar
 - 6 patiënten metastasen < 1 jaar

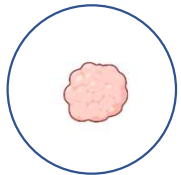


- Eiwitanalyse gebeurt op dit moment
- Genetisch materiaal analyse volgt in 2022

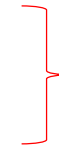Wat doen we?



- **Vrije kankercellen**
- **Genetisch tumormateriaal**
- **Tumor eiwitten**
- **Extracellulaire blaasjes**

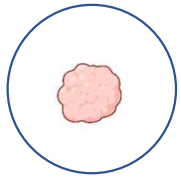


- **Genetisch tumormateriaal**
- **Opstarten van cellijnen**
- **Opstarten van tumormodellen**
- **Voorspellen van het effect van de behandeling.**
- **Testen van (nieuwe) behandelingen.**



PATIËNT-SPECIFIEK


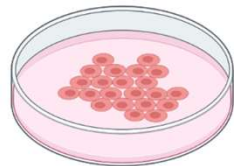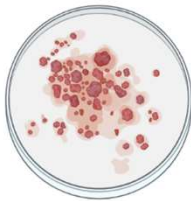
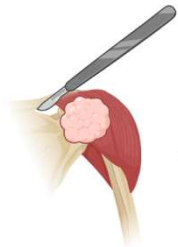Wat doen we?




Voorbeeld: patiënt 059

- Hooggradig ongedifferentieerd pleiomorf sarcoma t.h.v. bovenarm
- Behandeling: chirurgie en doxorubicine/ifosfamide
- Metastasering < 1 jaar

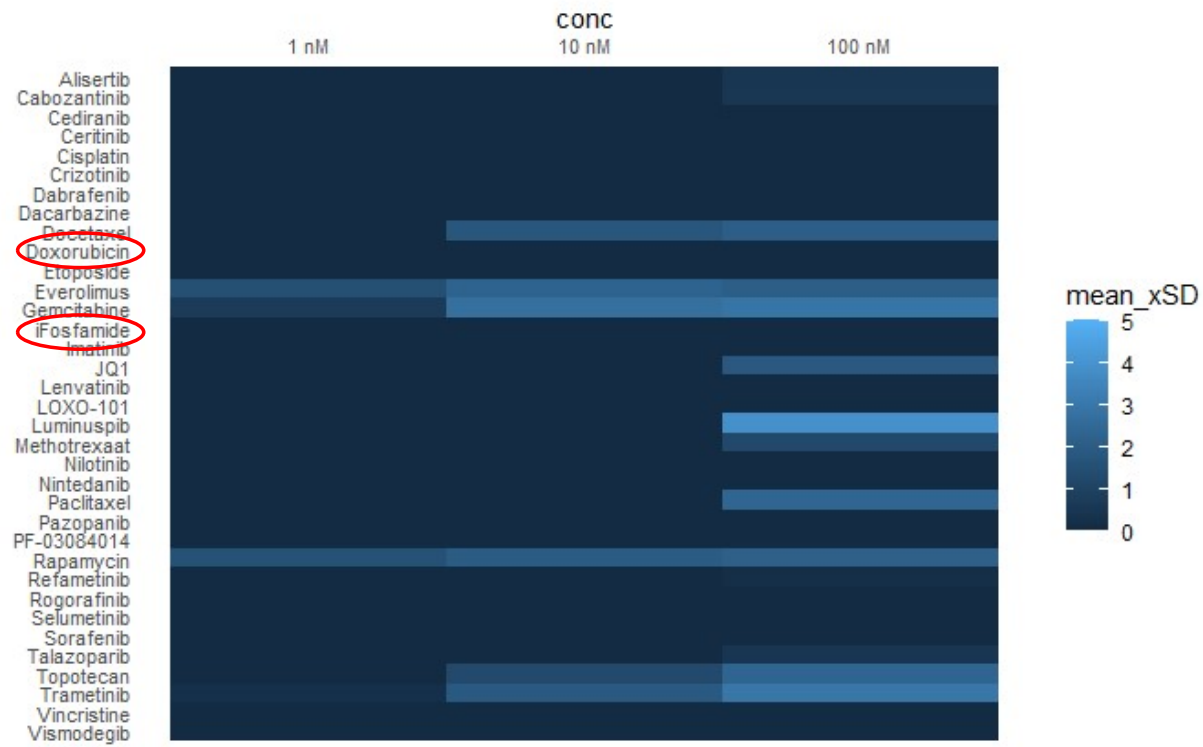
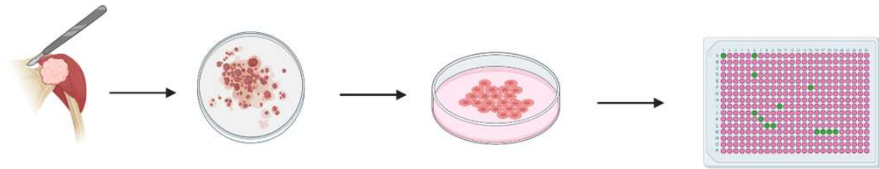
Stap 1



Wat doen we?

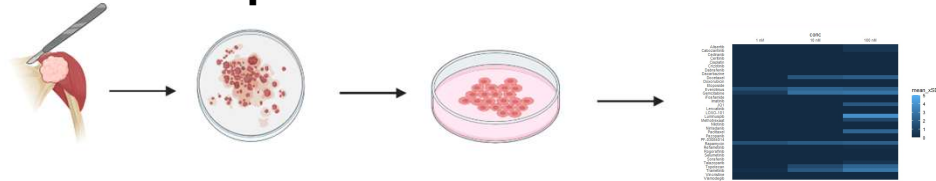


Voorbeeld: patiënt 059



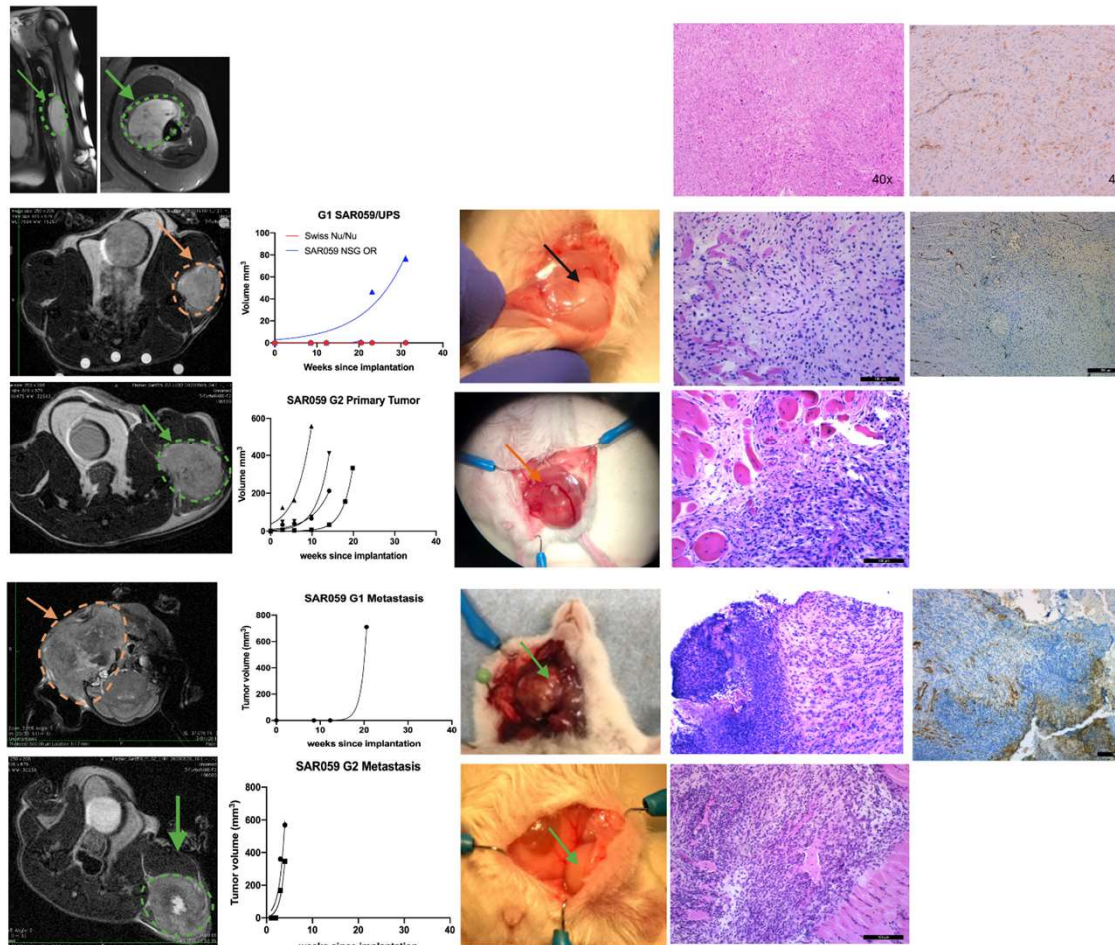
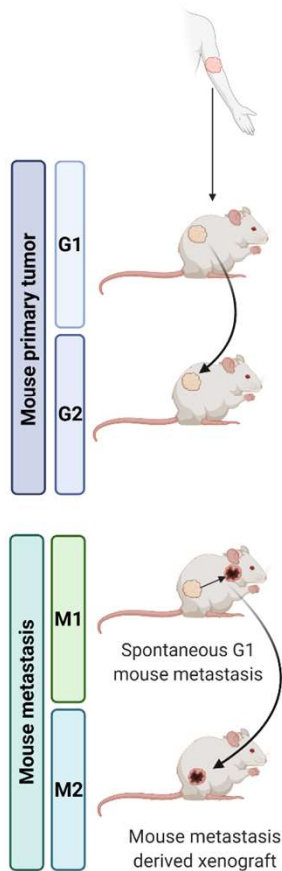
Wat doen we?

Voorbeeld: patiënt 059



SAR059/UPS
Patient primary tumor

MRI T2 Growth curve Macroscopic FFP: H&E staining FFP: alphaSMA



Wat kan jij doen?

- **Suggesties**
- **Feedback**
- **Communicatie onderzoeker - patiënt**

Vragen?



suzanne.fischer@ugent.be